

Bicepspeesafwijkingen

De biceps is een tweekoppige spier aan de voorzijde in de bovenarm die helpt bij het buigen van de elleboog. De lange bicepspees zorgt voor 15% van de kracht, de korte bicepspees voor 85% van de kracht.

De lange pees hecht aan de bovenzijde van de kom van de schouder (glenoid), gaat vervolgens over de schouderkop en daalt dan aan de voorzijde van de kop en bovenarm af richting de elleboog. Waarschijnlijk is deze route de oorzaak van het feit dat de lange bicepspees een kwetsbare structuur is in de schouder.

Meer over bicepspeesafwijkingen

Problemen doen zich in de regel voor bij de aanhechting (SLAP-laesie) dan wel in de tunnel waar de bicepspees doorheen loopt aan de voorzijde van de schouder (bicipstendinopathie).

Aandoeningen van de bicepspees

Bicipstendinopathie

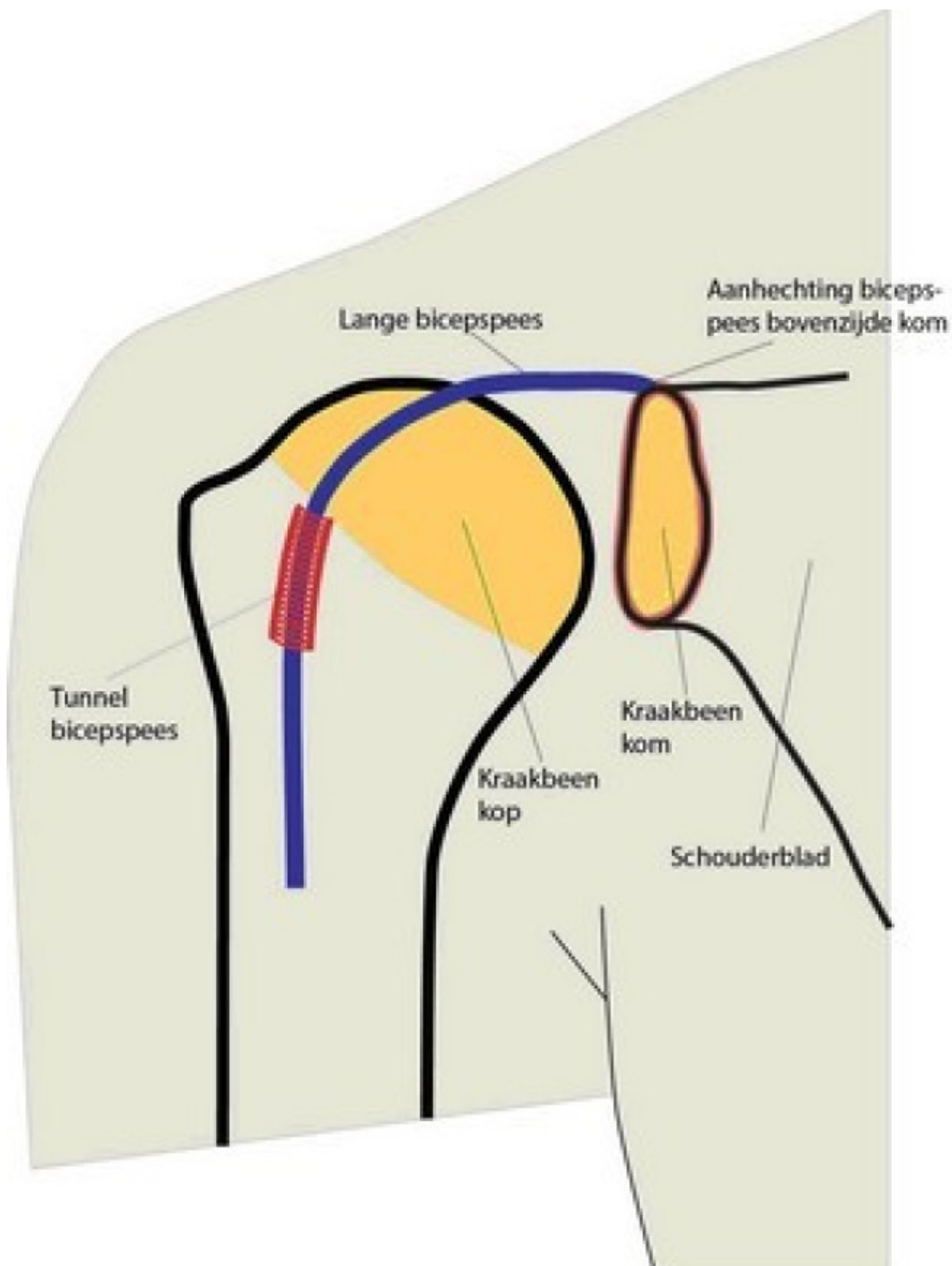
Bicipstendinopathie betekent dat de bicepspees is aangedaan. Vrijwel altijd wordt hiermee de lange bicepspees bedoeld. De pees kan overbelast zijn of verouderd of een combinatie daarvan. Hierdoor gaat de pees zwellen en glijdt deze minder goed door de tunnel aan de voorzijde van de schouderkop.

Bicepspeesluxatie

Bicepspeesluxatie betekent dat de bicepspees uit zijn tunnel schiet aan de voorzijde van de schouderkop. De band die het dak vormt van de tunnel is dan gescheurd en soms is er ook een pees aan de voorzijde van de schouder ingescheurd. Deze aandoening wordt meestal veroorzaakt door een val.

Bicepspeesruptuur

Bicepspeesruptuur betekent dat de lange bicepspees afgescheurd is. Vaak wordt dit veroorzaakt door een combinatie van veroudering van de pees en een grote kracht op de pees zoals bij een val. Afhankelijk van het stadium van de veroudering is er veel of weinig kracht nodig om de pees af te scheuren. Zo kan de pees ook afscheuren bij licht tillen.



Onderzoeken

Bij een bezoek aan de polikliniek (schouderpreekuur) vindt er naast een intakegesprek ook een lichamelijk onderzoek plaats, waarbij de schouder wordt onderzocht. Daarnaast worden er röntgenfoto's gemaakt. Als de

arts vermoedt dat er inderdaad sprake is van een afwijking van de bicepspees, wordt meestal meteen een echo gemaakt.

Röntgenfoto

Zie: <https://www.antoniusziekenhuis.nl/behandelingen-onderzoeken/rontgenfoto>

Foto van het lichaam met röntgenstraling

MRI

Zie: <https://www.antoniusziekenhuis.nl/behandelingen-onderzoeken/mri>

Onderzoek via magnetische technieken

Behandelingen

Er zijn twee behandelmogelijkheden:

Niet-operatief

Bicepspeesafwijkingen kunnen meestal goed behandeld worden met gerichte fysiotherapie.

Operatief

Soms geeft gerichte fysiotherapie niet het gewenste resultaat. In dat geval kan een (kijk)operatie de oplossing bieden.

Kijkoperatie schouder (artroscopie)

Zie: <https://www.antoniusziekenhuis.nl/behandelingen-onderzoeken/kijkoperatie-schouder-artroscopie>

Meer informatie

Website

Lees meer informatie op de website van de Nederlandse Orthopaedische Vereniging (<https://www.orthopeden.org/>).

Gerelateerde informatie

Behandelingen & onderzoeken

- Kijkoperatie schouder (artroscopie)
(<https://www.antoniusziekenhuis.nl/behandelingen-onderzoeken/kijkoperatie-schouder-artroscopie>)

Specialismen

- Orthopedie (<https://www.antoniuziekenhuis.nl/orthopedie>)

Contact Orthopedie

T 088 320 23 00