Casus: 0, 0, 0, Ozempic

M. Teske-Stehouwer, oogarts, St. Antonius Ziekenhuis
oogheelkunde@antoniusziekenhuis.nl

71 jarige patiënt wordt wakker met wazig zicht: visus OD 0,2, OS 1,0. Er zijn geen begeleidende klachten, BMI 38.

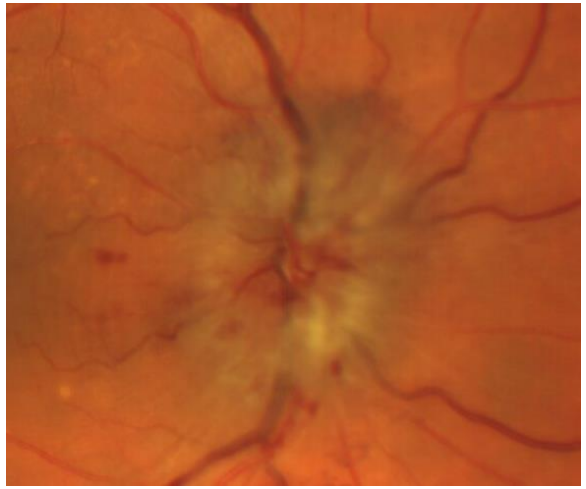

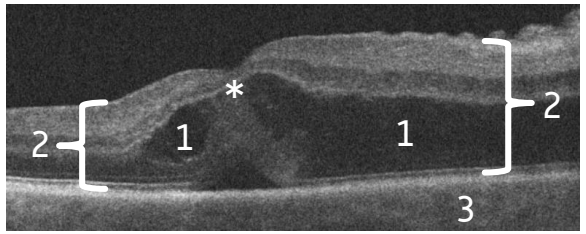

Fundoscopie:
OD onscherpe gezwollen papil met bloedingen. Vaten mild gestuwd, geen vasculitis, geen exsudaten
OS normaal beeld

Lab:
BSE / CRP / trombocyten: normaal
Infectie: Borrelia / Bartonella / T.pallidum / TBC / ACE: negatief

Medicatie:
Semaglutide (Ozempic)
- gebruik sinds 3 maanden

OCT OD:
Oedeem (zwart) lekkend uit de papil reikt tot in de fovea (*)
1 oedeem 2 retina 3 vaatvlies

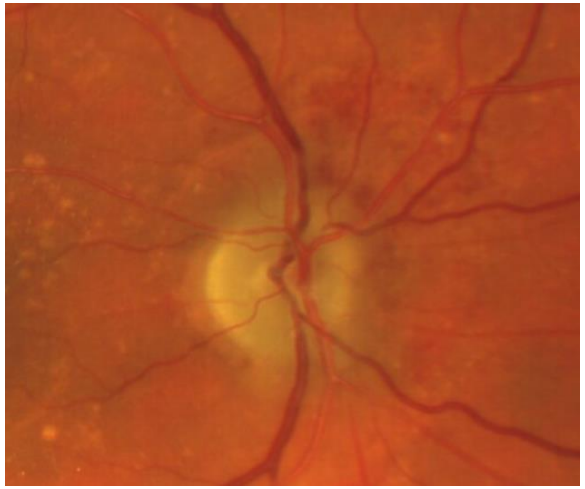

Gezichtsveld onderzoek:
OD zwarte vlakjes zijn niet gezien: gezichtsveld defect ontstaan door N. Opticus infarct en secundair atrofie
OS normaal gezichtsveld oppervlak

Beleid en beloop:
Stop semaglutide:
- uitlokkende factor verwijderen
- bescherming OS

Na 2 maanden:
Visus: OD 0,2 (stabiel) OS 1,0
Fundoscopie OD:
nagenoeg scherpe papil, bleek, superior restje bloeding

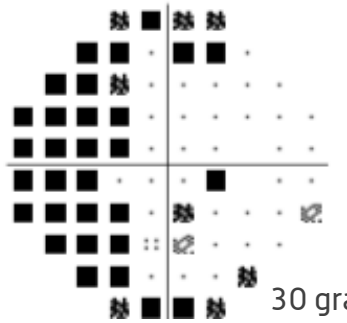

Diagnose
Niet-arteritische anterieure ischemische opticoneuropathie bij Ozempic

Take home message
Wees alert op oogheelkundige bijwerkingen bij systemische medicatie

ST ANTONIUS
een santeon ziekenhuis