

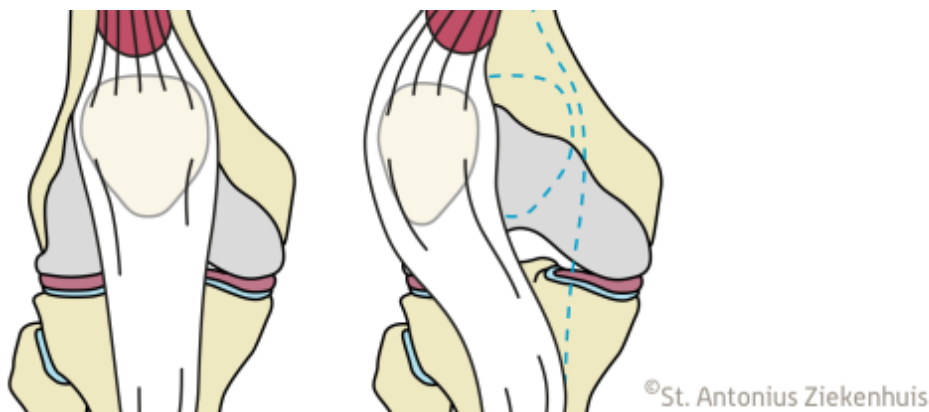
Patellaluxatie

De knieschijf kan uit het gewricht ontsporen. Dit noemen we een patellaluxatie. In de volksmond zeggen we 'de knieschijf is uit de kom'. Dit gebeurt vrijwel altijd naar de buitenzijde van de knie.

De knieschijf gaat meestal spontaan weer terug bij het strekken van de knie. Soms is het nodig de knieschijf terug in de kom te duwen. Als dit vaker gebeurt kan een operatie nodig zijn om herhaling te voorkomen.

Meer over patellaluxatie

Meerdere oorzaken zijn mogelijk, daarbij moet onderscheid worden gemaakt tussen aangeboren oorzaken en verworven oorzaken. Zo kan het zijn dat de knieschijf te hoog staat of dat er herhaalde sportletsels zijn geweest. De behandeling van deze oorzaken is verschillend. Overigens is een combinatie ook mogelijk.



Figuur 1: positie knieschijf

Behandelingen

Afhankelijk van de onderliggende oorzaak zal de behandeling bestaan uit een MPFL reconstructie of een MPFL reconstructie in combinatie met een verplaatsing van de aanhechting van de patellapees (tuberositas transpositie).

MPFL-reconstructie

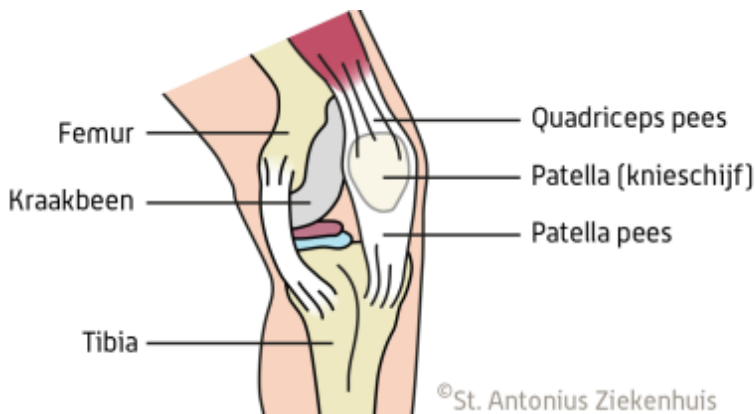
Zie: <https://www.antoniusziekenhuis.nl/behandelingen-onderzoeken/mpfl-reconstructie>

Maken van nieuwe band om de knieschijf op z'n plek te houden

Kniegewricht

In de knie onderscheiden we drie gewrichten. Het bovenbeen (femur) en het scheenbeen (tibia) vormen twee gewrichten, een aan de binnenzijde en een aan de buitenzijde van de knie. Daarnaast bestaat er een gewricht tussen de knieschijf (patella) en het bovenbeen, daar gaat het in dit geval om.

Het bovenbeen heeft aan de voorzijde een uitsparing in de vorm van een driehoek die bekleed is met kraakbeen (trochlea). De achterzijde van de knieschijf heeft de vorm van een omgekeerde driehoek en is ook bekleed met kraakbeen. De knieschijf 'spoort' dus in het bovenbeen bij het buigen en strekken van de knie. We noemen dit gewricht het patellofemorale gewricht. Aan de binnenzijde van de knie bestaat een ligament dat de knieschijf op zijn plek houdt, dit heet het mediale patellofemorale ligament, oftewel MPFL. De knieschijf is aan de bovenzijde verbonden met de quadricepspees en aan de onderzijde met de patellapees.



Figuur 2: anatomie knie

Gerelateerde informatie

Behandelingen & onderzoeken

- [MPFL-reconstructie](https://www.antoniusziekenhuis.nl/behandelingen-onderzoeken/mpfl-reconstructie) (<https://www.antoniusziekenhuis.nl/behandelingen-onderzoeken/mpfl-reconstructie>)

Specialismen

- [Orthopedie](https://www.antoniusziekenhuis.nl/orthopedie) (<https://www.antoniusziekenhuis.nl/orthopedie>)

Contact Orthopedie

T 088 320 23 00