

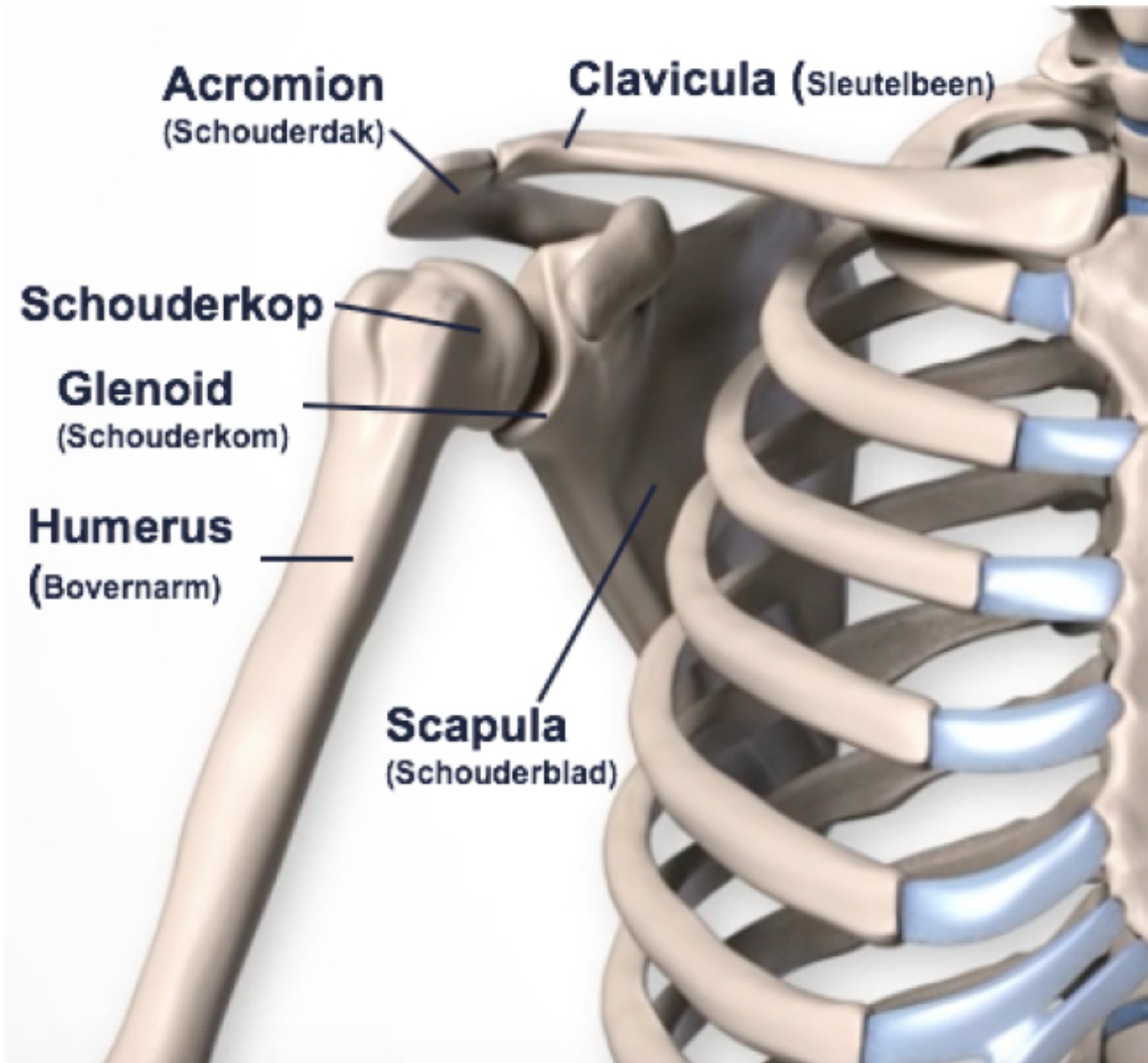
## AC-luxatie (acromio clavulaire luxatie)

Bij een AC-luxatie schiet het gewricht tussen het schouderdak en het sleutelbeen uit de kom. Een luxatie ontstaat meestal door een val en is zichtbaar doordat het uiteinde van het sleutelbeen te hoog staat.

De diagnose van een AC-luxatie kunnen we eenvoudig stellen door lichamelijk onderzoek. Bij een AC-luxatie kan het geluxeerde uiteinde van het sleutelbeen terug op zijn oorspronkelijke plaats gedrukt worden in het AC-gewricht (pianotoetsfenomeen). Röntgenonderzoek is noodzakelijk om de diagnose te bevestigen en om breuken uit te sluiten.

### Meer over AC-luxatie

Het acromio claviculair gewricht (AC-gewricht) is de verbinding tussen het sleutelbeen (clavicula) en acromion, deel van schouderblad (scapula). Het is een belangrijk gewricht voor de beweeglijkheid van de arm en schoudergordel.

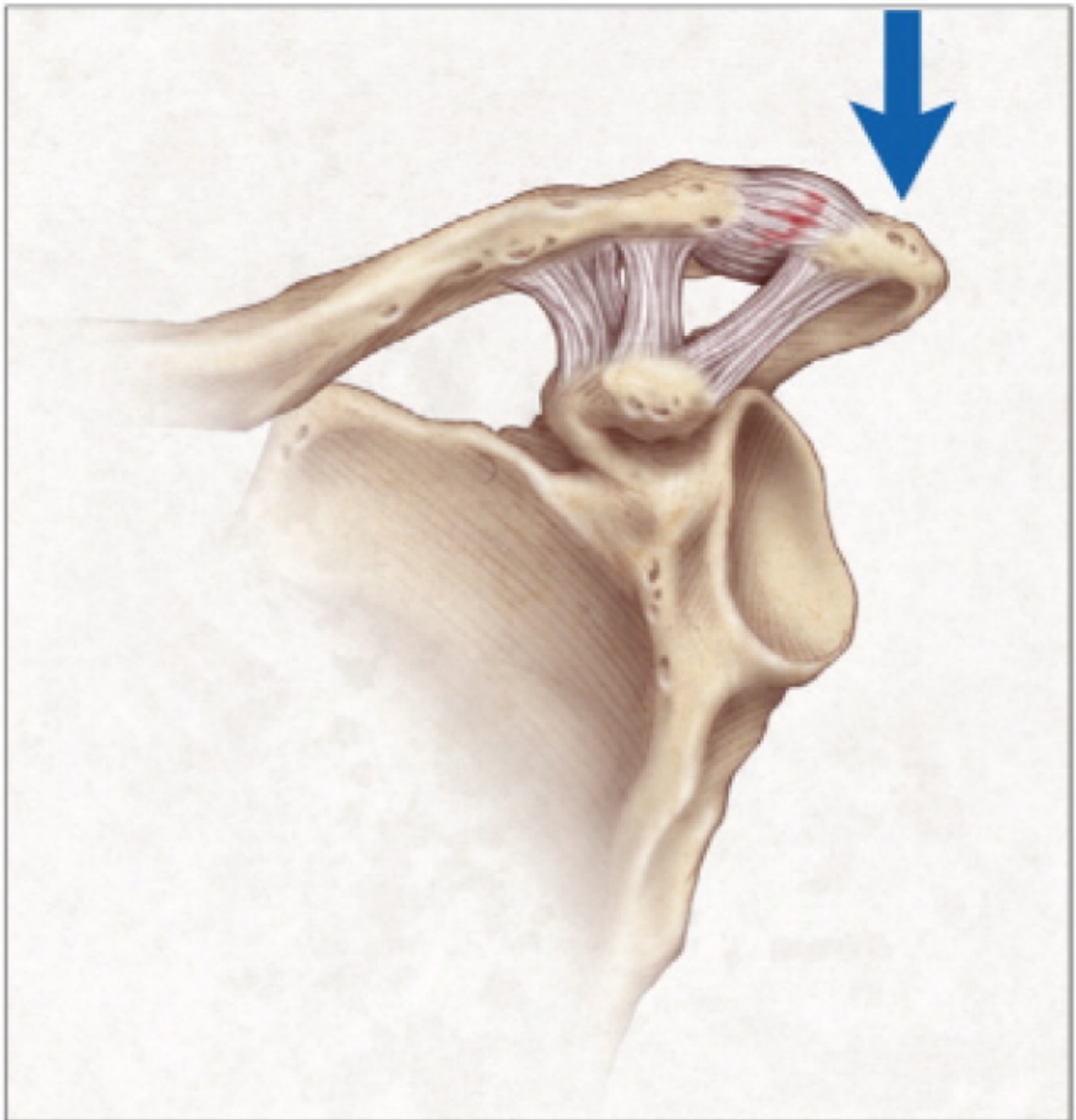


Bij een acromio claviculaire luxatie (AC-luxatie) gaat het sleutelbeen uit de kom. Dit wordt veroorzaakt door een directe val op de schouder of door een directe klap op de schouder, zoals bij een val tijdens het fietsen. De ernst van deze aandoening is afhankelijk van de uitgebreidheid van de schade aan het gewrichtskapsel tussen acromion, clavicula en de versterkingsbanden (ligamenten).

### **Gradatie van de AC-luxatie (Rockwood classificatie)**

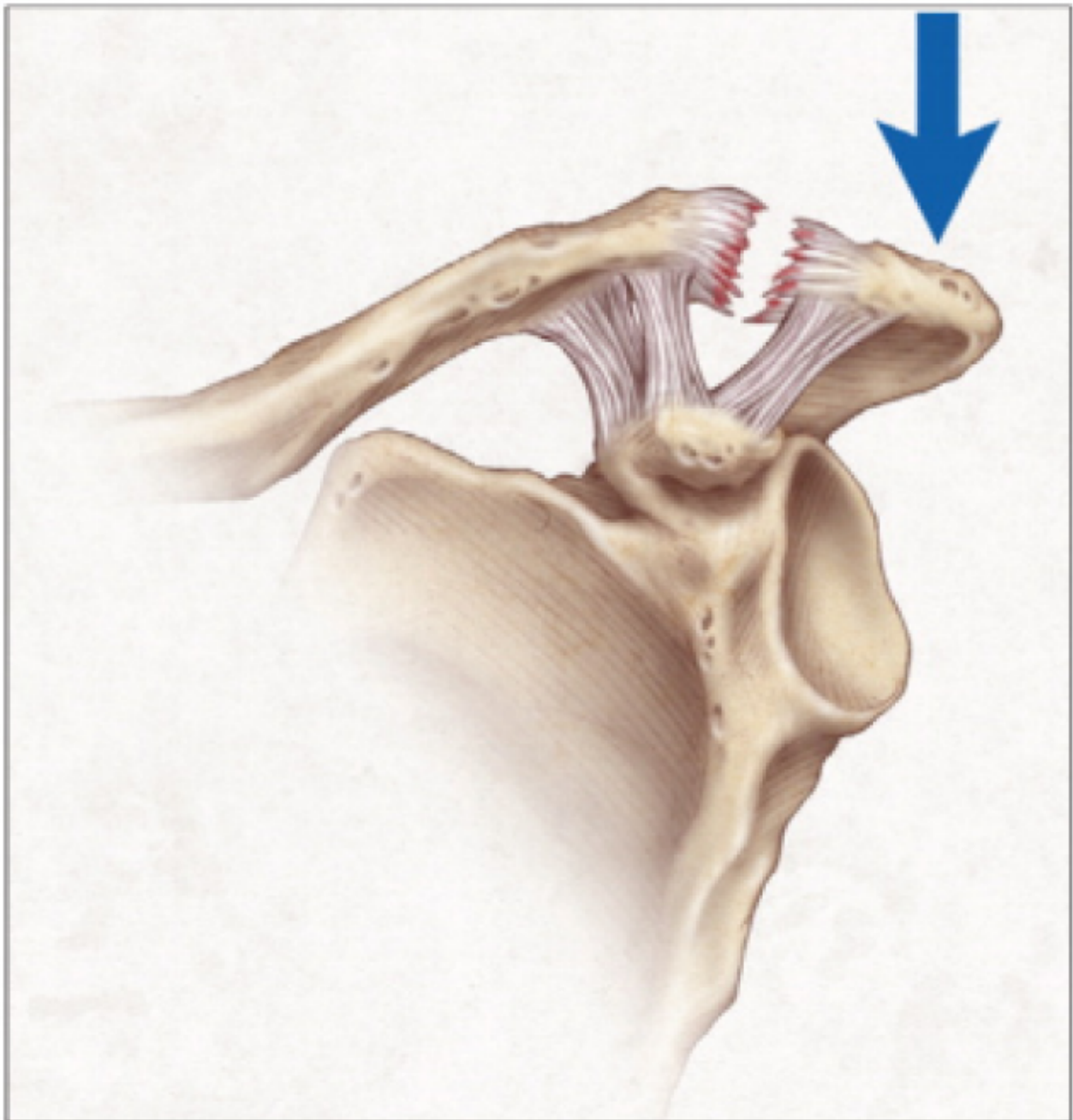
#### **Graad 1**

Bij graad 1 is er sprake van verrekking van het acromio-claviculaire ligament zonder dat het AC-gewricht is verplaatst. De coraco claviculaire ligamenten zijn intact. Deze vorm komt het vaakst voor.



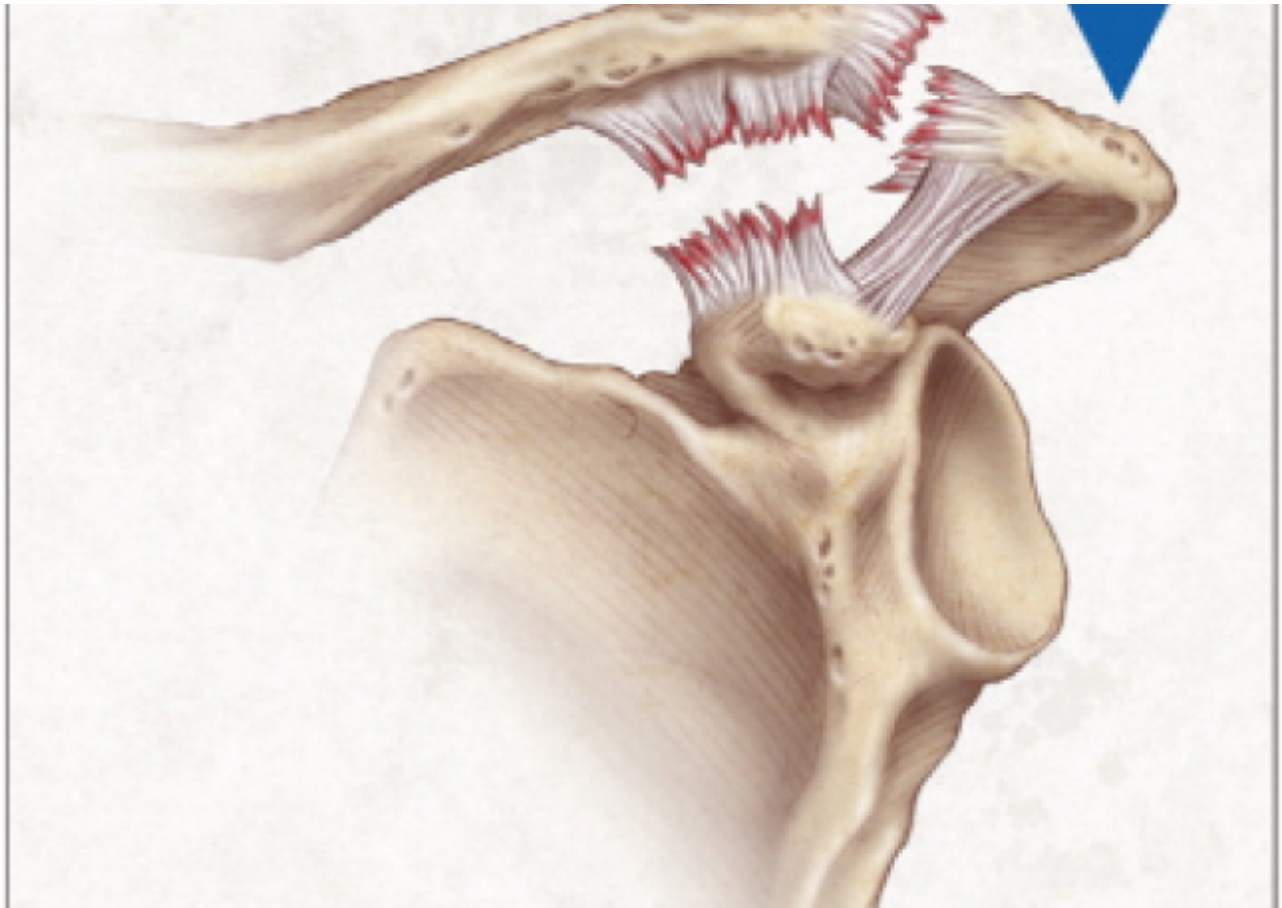
## Graad 2

Bij graad 2 is er sprake van een complete scheuring van het kapsel, waarbij het AC-gewricht licht verplaatst is. De coraco claviculare ligamenten zijn intact. Het sleutelbeen kan bewegen bij dru



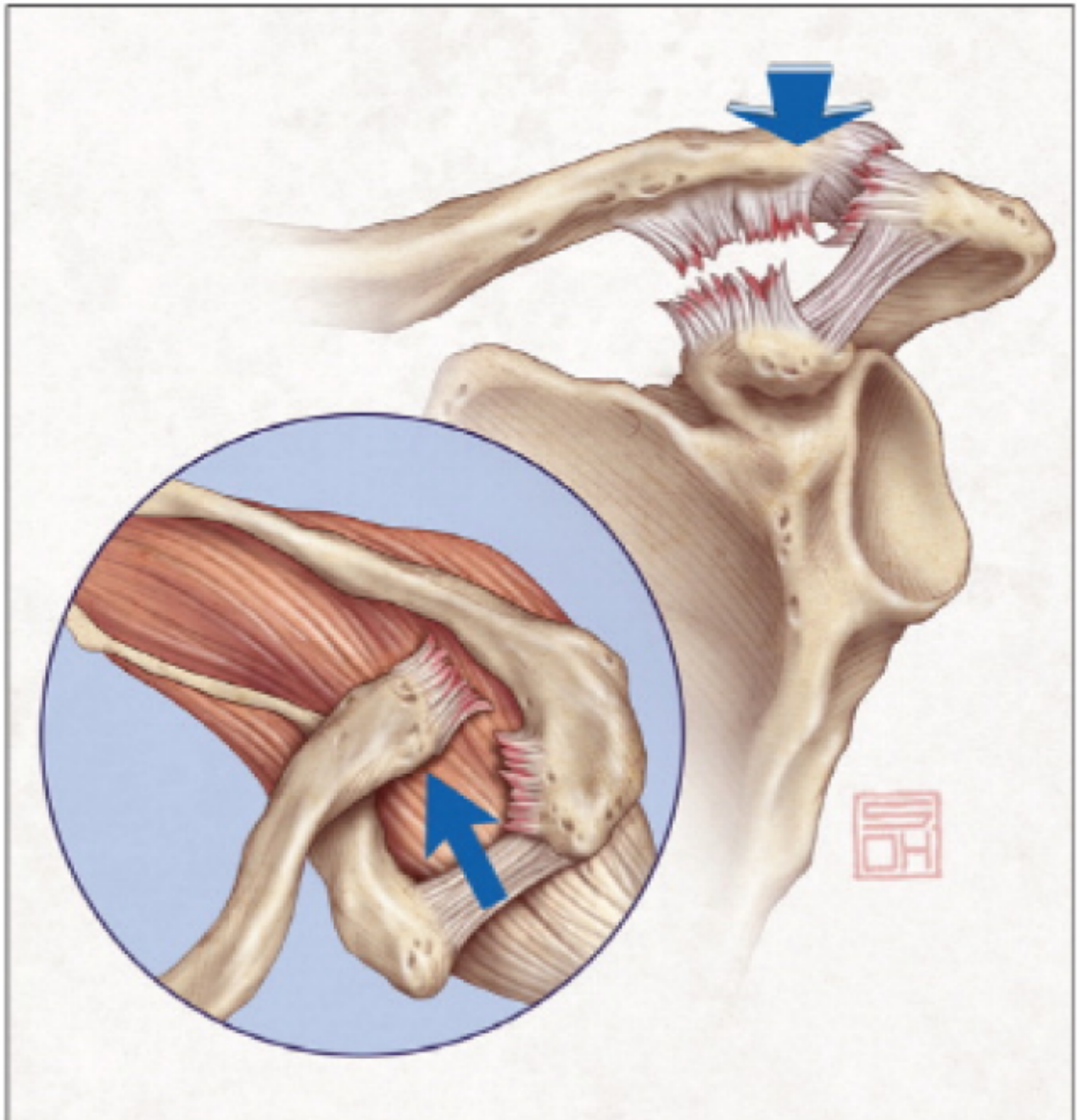
### Graad 3

Bij graad 3 is er een complete scheuring van het kapsel en de coraco claviculare ligamenten, waardoor er een duidelijke luxatie van het AC-gewricht is en bij lichamelijk onderzoek een zwelling op de schouder top. Het AC-gewricht is instabiel en het einde van het sleutelbeen kan in het gewricht worden gedrukt (pianotoetsfenomeen).



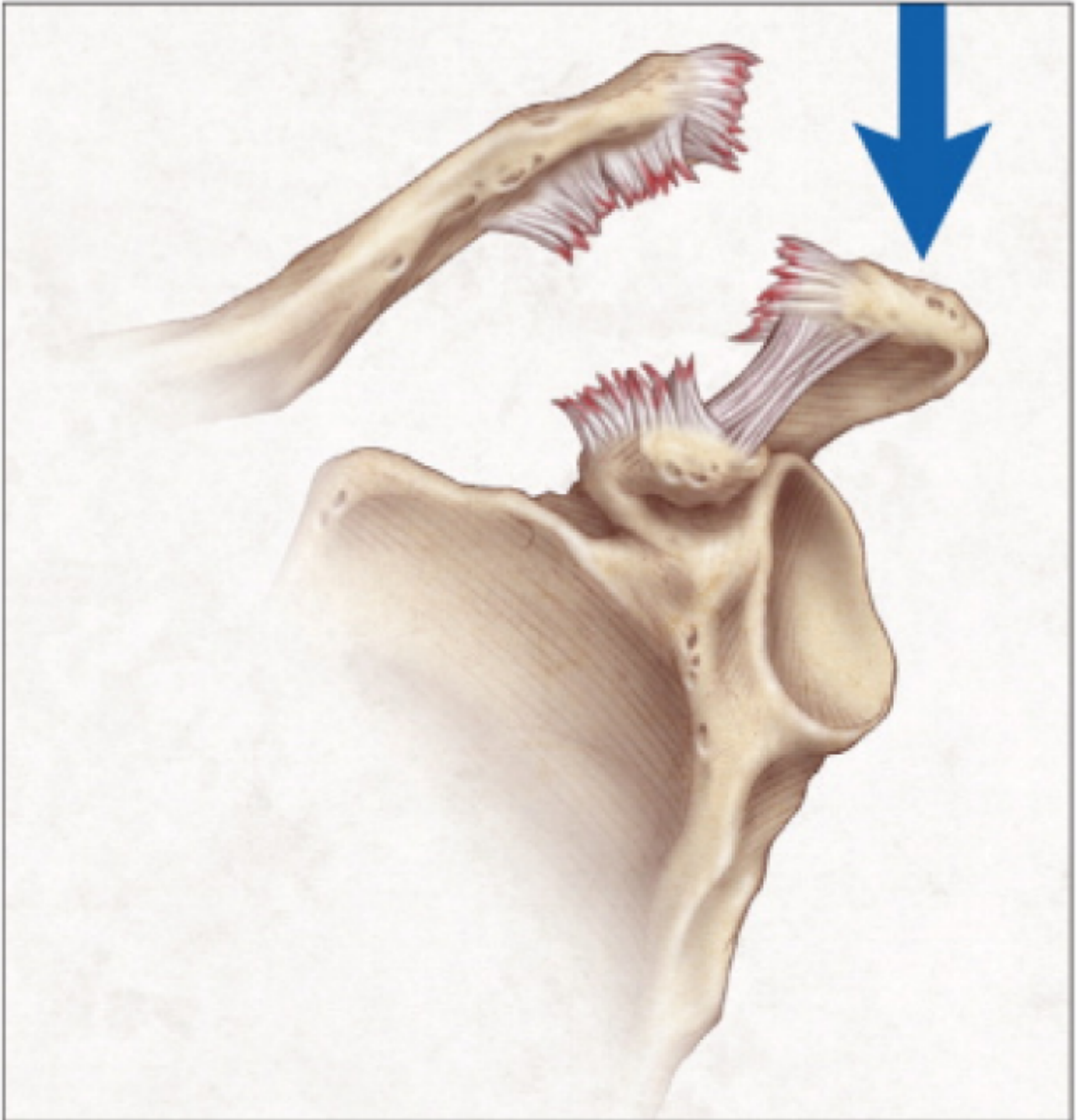
#### Graad 4

Bij graad 4 is er sprake van een complete scheuring van het kapsel en de coraco claviculare ligamenten. Het AC-gewricht is instabiel en naar achteren uit de kom geschoten.



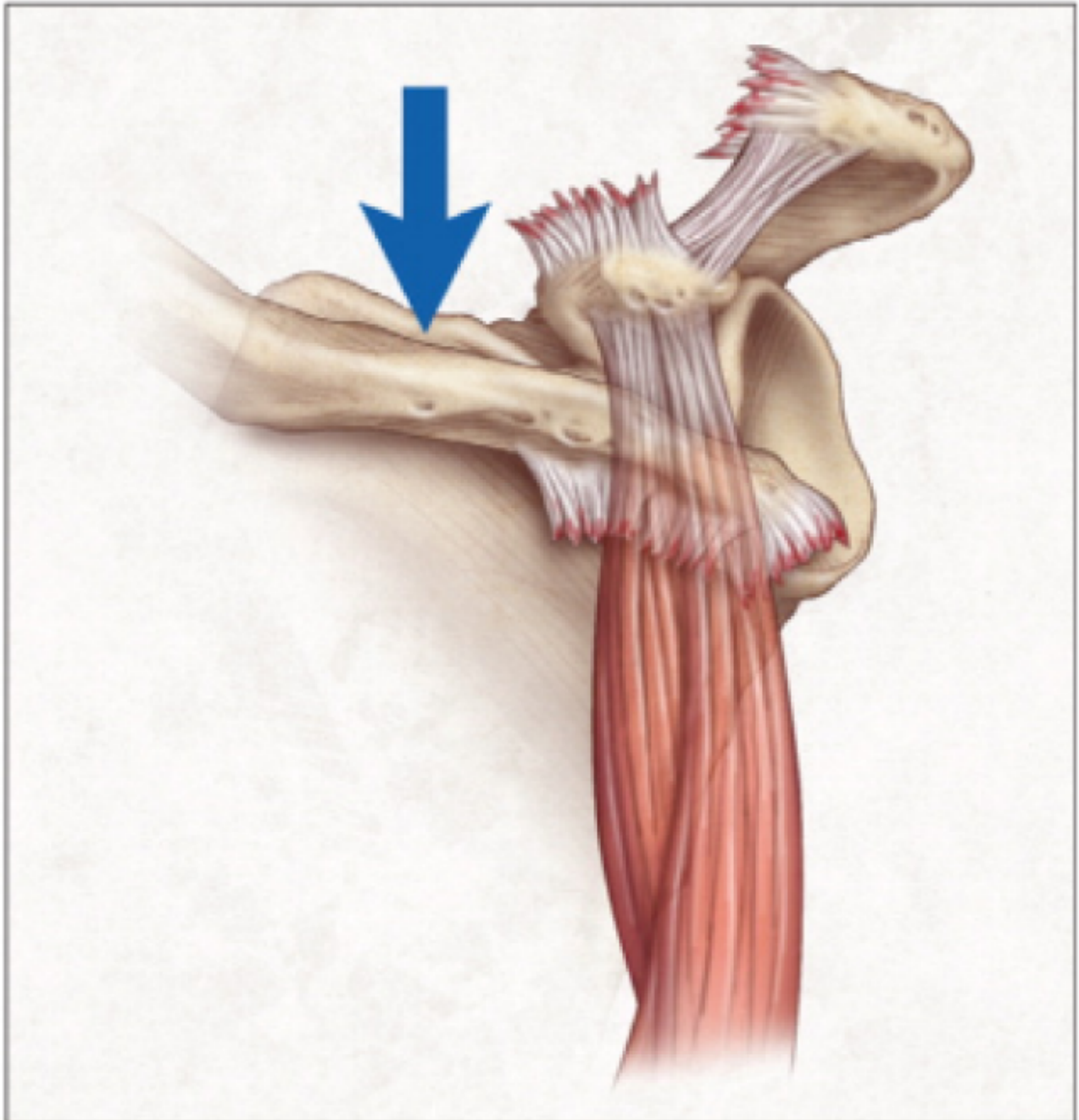
### Graad 5

Bij graad 5 is er sprake van een complete scheuring van het kapsel en de coraco clavulaire ligamenten. Tevens zijn de aanhechtingen m. trapezius en/of m. deltoïdeus afgescheurd. De luxatie naar boven is meer dan 2.5 cm.



### Graad 6

Bij graad 6 is er sprake van een complete scheuring van het kapsel en de coraco clavculaire ligamenten. Ook de spieren zijn afgescheurd. De luxatie naar beneden komt tot achter de pezen van de m. coracobrachialis.



## Behandeling

De behandeling van een AC-luxatie is afhankelijk van de ernst van de luxatie (graad 1 t/m 6):

- **Graad 1 en 2** behandelen we in principe niet operatief. Met behulp van een draagdoek moet u de schouder ongeveer 2 weken rust geven. Hierna kunt u vervolgens beginnen met fysiotherapie. De meeste patiënten behouden nog een tijd pijnklachten. Als deze pijn verdwijnt is de schouder in de meeste gevallen weer normaal, alhoewel lichte pijn nog voor langere tijd kan bestaan.
- **Graad 3** wordt in eerste instantie ook conservatief (= niet-operatief) behandeld. Herstelt u onvoldoende en blijven de pijnklachten aanhouden, dan kan gekozen worden voor een operatieve behandeling. Dit is afhankelijk van uw leeftijd, uw verwachtingen en het niveau van de activiteiten die u doet (sport/werk).
- **Vanaf graad 4** is er een indicatie voor chirurgisch ingrijpen.

## Operatie (AC-stabilisatie)

Als er een operatie plaats moet vinden, dan wordt het gewricht hersteld en het sleutelbeen weer op zijn normale positie ten opzichte van het acromion geplaatst. Er zijn veel technieken beschreven voor deze operatie. In het St. Antonius Ziekenhuis wordt de techniek fixatie met het Lockdown-implantaat gebruikt. Dit is een zeer stevig kunstligament, waarmee de stabiliteit wordt hersteld en waarin ingroei van bindweefsel (voor de lange termijn fixatie) mogelijk is.

## Expertise en ervaring

Door kennis en kunde op één spreekuur te combineren kunnen we vanaf het begin therapie op maat toepassen, zowel operatief als conservatief. Het specialisme Orthopedie van het St. Antonius Ziekenhuis behoort tot de voorhoede van het vakgebied als het gaat om (operatieve) behandelingen aan de schouder.

## Meer informatie

- Lees de ervaring van de heer Boogerd (<https://www.antoniusziekenhuis.nl/node/4334>).
- Meer informatie vindt u ook op de website van de Nederlandse Orthopaedische Vereniging (<http://www.orthopeden.org/>).

## Gerelateerde informatie

### Behandelingen & onderzoeken

- Röntgenfoto (<https://www.antoniusziekenhuis.nl/radiologie/behandelingen-onderzoeken/rontgenfoto>)
- Schouderpreekuur (<https://www.antoniusziekenhuis.nl/orthopedie/schouderpreekuur>)
- Fysiotherapie na een schouderoperatie (<https://www.antoniusziekenhuis.nl/fysiotherapie/fysiotherapie-na-een-schouderoperatie>)

### Specialismen

- Orthopedie (<https://www.antoniusziekenhuis.nl/orthopedie>)

Contact Orthopedie

T 088 320 23 00